STEP０７：印象に残った外来患者の感想レポート

提出日：2025 年 4 月 19 日

NIC International College in Japan

氏名：大川優

フレンチブルドッグのショーンが患う「腸リンパ管拡張症」

はじめに、１ヶ月間アニーマどうぶつ病院でインターンを経験し、多くの外来患者の診察を見学したが、一番印象に残ったのは 9 歳オス、フレンチブルドッグのショーンだった。休診日である水曜日も通院し、毎日点滴を打たなければいけない状況であった。そんな彼を苦しませている病名は「腸リンパ菅拡張症」。犬の「腸リンパ管拡張症」(Canine Intestinal Lymphangiectasis (Canine IL))はＩＢＤ（炎症性腸疾患、Inflammatory Bowel Disease）と一緒に発症することが多く、腸にあるリンパ菅が拡張又は破れたことによって、通っているリンパ液が外の腸管に出る状態のことを示す [FPC, 日付不明]。特に犬に多く見られるこの病気は、1968 年に発見されたにもかかわらず、未だに完全に原因は理解されていない [獣医内科学教室, 日付不明] (Jablonski, 2022)。このレポートでは、犬の「腸リンパ拡張症」の詳細、症状、診断基準、そして様々な治療法について触れる。

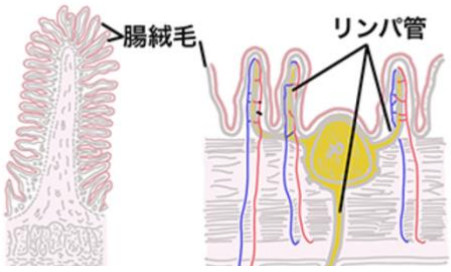

図1 腸絨毛、リンパ管

まず、「腸リンパ管拡張症」を患っている犬の体の中はどのような状態なのか。胃で分解された食べ物は

小腸内腔を通る。この小腸内腔は多くの絨毛に覆われ、絨毛に毛細血管と毛細リンパ管が通っている [園田開, 2021]。このように無数の絨毛に覆われていることにより、最大量消化・吸収でき、周辺の細胞に届くようになっている [FPC, 日付不明]。

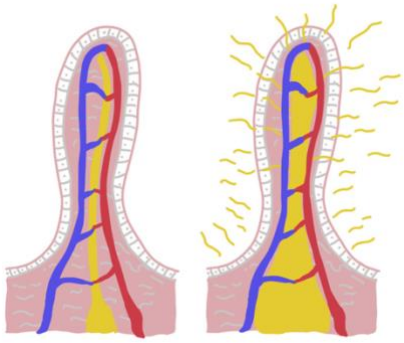

図2

左：通常腸絨毛

右：リンパ管拡張症腸絨毛

図１では、毛細血管の青い色で表された部分が静脈、赤い部分が動脈、そして黄色い部分がリンパ管だ。図２には左が通常の腸絨毛、右に「腸リンパ管拡張症」を患っている犬の腸絨毛だ。右側の模式図では、黄色く描かれているリンパ菅が拡張していることにより、破れからリンパ液が外で漏れ出していることが描かれている [園田開, 2021]。

リンパ管を通るリンパ液が漏れ出すことは他の様々な疾患とつながる。リンパ液の中には、組織液、タンパク質、リンパ球（白血球)、脂肪などが含まれる。リンパ液のタンパク質の漏れ出す量が周辺の細胞の吸収量を超えてしまうと蛋白喪失性腸症（Protein Losing Enteropathy, PLE）となってしまう [FPC, 日付不明]。また、「腸リンパ管拡張症」はタンパク質のアルブミンやグロブリンが少なくなるため、低アルブミン血症や低グロブリン血症を引き起こす。更に、食物有害事象、胃腸感染症、腸腫瘍、機械的腸疾患、胃腸潰瘍、リンパ管易感染症・機能不全、静脈性高血圧症などの病気につながることも考慮しないといけない [園田開, 2021]。

「腸リンパ管拡張症」を患っている犬の多くは、２～３週間以上の下痢などの症状が現れる。また、低タンパク血症を起こしている場合は、腹水、胸水、むくみなども生じることがある。その他に、嘔吐、食欲不振、体重減少、お腹の膨らみ、四肢のむくみ、呼吸が速いなどの症

状がある。しかし、個体差もあり、下痢が時間を置いて繰り返すなどはっきりと「リンパ管拡張症」だとわからないこともある [FPC, 日付不明]。

この病気は遺伝性（一次性ＩL）と後天性（二次性ＩL）に分かれるが、後者の方が多く見られる [Purina Institute, 日付不明]。特にヨークシャー・テリアとマルチーズがなりやすく、最近の研究ではヨークシャー・テリアのほとんどが小腸粘膜に炎症があることが判明された [FPC, 日付不明] [園田開, 2021]。これは原発性（他の病気がないにもかかわらずに発症する腸リンパ拡張症）だと思われていたこの病気の発症が腸炎と繋がっているかもしれないことを示す [園田開, 2021]。更に稀に、右側心不全、心外膜炎、炎症性や線維性、腫瘍性によるリンパの流れの妨げ、門脈圧亢進などの疾患により発症することがある。けれども、「腸リンパ管拡張症」の犬のほとんどは特発性であり、原因は解明されていない [FPC, 日付不明]。

獣医師によると、診断をする際に初めの問診と触診を通しての身体診察が大切だという。血液検査でアルブミン（ＡＬＢ）の数値が低すぎないか、体重が減少していないか、痩せたならいつから痩せ始めたのか、など。その他に慢性下痢や腹水、呼吸困難などを経験しているかをみる。しかし、場合によっては、明らかな症状が体重減少だけの症例もある。なので、獣医師は症状を見極め、そこから考えられる病気をリストかした鑑別診断リストを作成する。より多くの病名を集められる獣医師ほど優れていると言われている [園田開, 2021]。そこから細かい検査を行い、病気を見極めていく。「腸リンパ管拡張症」だと断定するためには、病理組織学的検査が重要だ。病理組織学的検査とは、腸の組織を採取して顕微鏡で確認をするプロセスのことを指す。腸の組織を取る方法は２つある。一つ目の消化管内視鏡であり、全身麻酔下に腸の粘膜をサンプルとして採取することが可能だ。二つ目は、試験的開腹手術であり、全身麻酔下で粘膜に

加え、腸の全層生検を行うことができ、より多くの情報を知ることができる。しかし、患者が低アルブミン血症であれば、手術中も危険が伴うに加え、感染のリスクが高くなる [園田開, 2021]。

「腸リンパ管拡張症」にはいくつか治療法がある。主な治療法は食事制限だ。リンパ管が更に拡張しないように、普通食から超低脂肪食に食事を変える。しかし、重症な犬は食事制限だけでは症状が改善されず、ステロイド剤や免疫抑制剤を使う場合がある。その上、血液中のタンパク質が極めて低下している（タンパク漏出性腸症を患っている）犬は、その影響で四肢のむくみや腹水がたまる。その場合には、利尿剤が使われる。ＩＢＤを「腸リンパ管拡張症」と一緒に発症している犬は特に食事制限だけでなく、免疫抑制剤や抗生剤などを治療として必要とする [FPC, 日付不明]。

「腸リンパ管拡張症」の重症化を防ぐためにはできるだけ早めの発見と治療が必要だ [FPC, 日付不明]。では、現在多くの獣医師が行っている治療はどれだけの効果があるのか？2014 年に日本獣医師により行われた調査では、「腸リンパ管拡張症」を発症している 24 匹の犬に１、２ヶ月食事療法を続け、前後の体重、ＣＡＳ（clinical activity score）、血液学的変数、生化学的変数を調べた。また、あるグループには超低脂肪食を与え、もう一つのグループには低脂肪食と超低脂肪食を混ぜて与えた。その結果、79%（２４匹のうち 19 匹）が治療に良い反応を示し（ＣＡＳも減少）、プレドニゾロン（ステロイドの一種）量を減らすことができた。それに加え、アルブミン（ＡＬＢ）、総タンパク（ＴＰ）、血液尿素窒素（ＢＵＮ）が食事療法により増加した。また、治療開始から２ヶ月後、アルブミン濃度は超低脂肪食だけ与えていたグループの方が、低脂肪食を混ぜていたグループよりも増加していた。これらの結果から、食事療法、特に超低脂肪食を与

えることは、プレドニゾロン治療に反応が薄い犬やプレドニゾロン量を減らした際に低アルブミン血症が更に進んでしまう犬にはある程度効果的だということがわかった (Okanishi, 2014)。

結論として、犬の「腸リンパ管拡張症」とは、何らかの原因でリンパ管が拡張し、破れてリンパ液が外へ漏れ出す状態をいう。下痢、嘔吐、食欲不振、体重減少、腹水などの症状があり、問診と触診に加え病理組織学的検査によって獣医師は診断を行う。リンパ管の主な治療法である食事療法の効果は特に大きく、その他にプレドニン、ステロイド剤などの免疫抑制剤や抗生物質などが使われる。アニーマどうぶつ病院で通院中の 9 歳フレンチブルドッグのショーンも同様な抗生物質やステロイドを毎日点滴し、治療に励んでいる。「腸リンパ管拡張症」は発見されてから約 60 年、様々な症例や調査を経て年々病気に関する情報は増えているが、まだ未知なことが多く、これからの治療の進化が期待される。

参考文献

園田開. (2021 年 12 月 22 日). 【犬の下痢の原因：腸リンパ管拡張症】獣医師が解説します。 参照先: かいぼっち: https://nihonbashiah.jp/blog/dog-diarrhea-lymphangiectasia/

FPC. (日付不明). 腸リンパ管拡張症. 参照先: FPC: https://www.fpc-pet.co.jp/dog/disease/426

Jablonski, S. A. (2022, 10 15). *Pathophysiology, Diagnosis, and Management of Canine Intestinal Lymphangiectasia: A Comparative Review*. Retrieved from MDPI: https://www.mdpi.com/2076-2615/12/20/2791

Okanishi, H. Y. (2014, 3 27). *The Clinical Efficacy of Dietary Fat Restriction in Treatment of Dogs with Intestinal Lymphangiectasia*. Retrieved from WILEY: https://onlinelibrary.wiley.com/doi/full/10.1111/jvim.12327

獣医内科学教室. (日付不明). 犬の腸リンパ管拡張症の病態の解明. 参照先: 東京大学大学院農学生命科学研究科　獣医内科学教室: https://www.vm.a.u-tokyo.ac.jp/naika/gastroenterology.html

Purina Institute. (日付不明). 治療のための栄養学　消化器系疾患　犬の腸リンパ管拡張症. 参照先: Purina Institute Advancing Science for Pet Health: https://www.purinainstitute.com/ja/centresquare/therapeutic-nutrition/canine-intestinal-lymphangiectasia